Sehr geehrte Patientinnen und Patienten, sehr geehrte Angehörige und Besucher,

unter der allgemein bekannten Bezeichnung „Schulter“ verbirgt sich eine Vielfalt von größeren und kleineren Gelenken. Deren harmonisches Zusammenspiel bedingt die schmerzfreie und funktionell uneingeschränkte Beweglichkeit. Kein anderes Gelenk unseres Körpers ermöglicht uns ein ähnlich großes Bewegungsausmaß.

Die Schulterchirurgie steht bei uns seit Jahrzehnten mit an der Spitze des Behandlungsspektrums. Wir haben in unserem Hause einen Schwerpunkt in der Diagnostik und Therapie von Schultererkrankungen etabliert. Die primäre Diagnostik ist neben der klinischen Untersuchung sicherlich die Ultraschalluntersuchung, die in unserer Klinik einen extrem hohen Stellenwert hat und von den Mitarbeitern perfekt beherrscht wird.

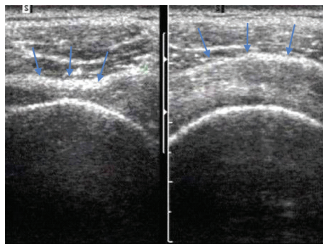

Ultraschall-Untersuchung der Schulter (links Ruptur der Rotatorenmanschette, rechts normale Rotatorenmanschette)

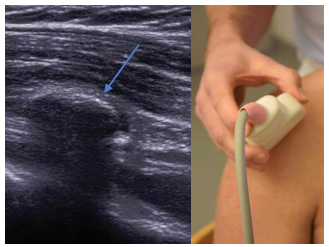

Ultraschallbild einer Kalkschulter

Die Schulter zeichnet sich durch eine große Komplexität, nicht nur der Bewegung in den schultergelenkbeteiligten Strukturen, sondern auch der möglichen Schädigungen aus. Das „Schultergelenk“ besteht aus, je nachdem wie man es definiert, fünf weiteren Gelenken. Dem Hauptgelenk zwischen oberem Kopf und Schulterpfanne, dem Schulterdach-Schlüsselbein-Gelenk (AC-Gelenk), dem Sternoklavikulargelenk, Scapulothorakalgelenk und dem Pseudogelenk, der Bereich zwischen Rotatorenmanschette und Schulterdach, dem sogenannten Subakromialraum.

In all diesen Gelenken können relevante Erkrankungen und Beschwerden auftreten. Diese können zum einen in die degenerativen Erkrankungen, zum anderen in die unfallchirurgischen Veränderungen unterteilt werden. Bei den degenerativen Erkrankungen steht das sogenannte Impingement-Syndrom (Schulterengpass-Syndrom), die Enge in dem Raum zwischen Schulterdach und die Rotatorenmanschettenruptur mit dem darunterliegenden Oberarmkopf im Vordergrund.

Die Irritationen im Subakromialraum können zu Verkalkungen in der Rotatorenmanschette und zum anderen zu Rotatorenmanschettenrissen führen. Durch entsprechende Vorbelastung und bei Überlastung kann es zu einer Arthrose im Schultereckgelenk kommen, die ebenfalls für eine erhebliche Schmerzsymptomatik verantwortlich gemacht werden kann. Während bei dem Impingement-Syndrom eine konservative Behandlung mit Krankengymnastik und Spritzen hilfreich ist, bietet die konservative Therapie keine bleibende Besserung bei der Schultereckgelenksarthrose. Hier empfehlen wir die entsprechende Resektion des äußeren Endes des Schlüsselbeines.

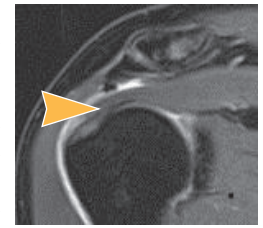

MRT-Bild eines Impingement-Syndroms (Engpass-Syndrom)

Bei der Impingement-Symptomatik ist dann eine operative Behandlung initiiert, wenn keine Besserung durch die konservative Behandlung mit Spritzen und Herunterziehen des Oberarms (Kopfkaudalisierende Krankengymnastik) erfolgreich war. Bei den instabilitätsbedingten Veränderungen von der Schulterausrenkung bis zur Schultereckgelenkssprengung steht die operative Behandlung im Vordergrund. Hier haben wir eine Vielzahl von Stabilisierungsmöglichkeiten bei der Schulterinstabilität, ebenso bei der acromioclavicularen Gelenksinstabilität.

Eine weitere häufige Erkrankung des Schultergelenkes ist die Schultergelenksarthrose, wobei es sich um einen fortschreitenden Gelenkverschleiß zwischen dem Oberarmkopf und der Schultergelenkspfanne handelt. Man unterscheidet eine primäre Schultergelenksarthrose (schicksalhafter Verschleiß) von einer sekundären Schultergelenksarthrose (nach Knochenbruch oder bei Rheumapatienten).

Im stationären Fall steht Ihnen ein spezialisiertes Team (Operateure, Pflegekräfte, Physiotherapeuten) zur Seite.

Der stationäre Aufenthalt bei Schulter-Operationen beträgt in der Regel 1-7 Tage (je nach Art der Operation und Fallkomplexität).

Das Schulterteam wünscht Ihnen einen angenehmen Aufenthalt und bei Fragen stehen wir Ihnen jederzeit gerne zur Verfügung.

Mit freundlichen Grüßen,

Dr.-medic Otilia Iorga-Füstös
Frau Julia Weiß
Dr. med. (syr) Hozan Hamo
Priv.-Doz. Dr. med. Dariusch Arbab

Arthroskopische Schulterchirurgie

Subacromiale Dekompression bei Schulterengpasssyndrom

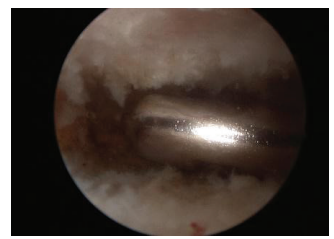

Intraoperative subacromiale Enge

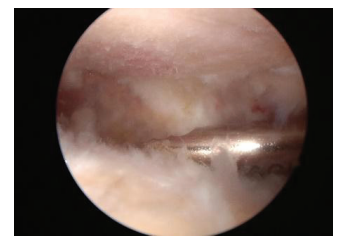

Bild nach erfolgreicher Dekompression

Rotorenmanschetten-konstruktion

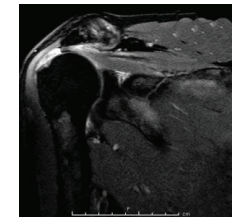

MRT-Bild einer Rotatorenmanschettenruptur

- Ventrale Labrumrefixation (Bankart-Operation) mit ggf. Kapselshift oder knöcherne Augmentation (Latarjet Operation) bei Schulterluxation
- Kapselspaltung und Narkosemobilisation bei Schulterteilsteife
- Teilresektion des Schlüsselbeinendes bei Verschleiß des Schultereckgelenkes

Entfernung von Kalkablagerungen bei Tendinitis calcarea

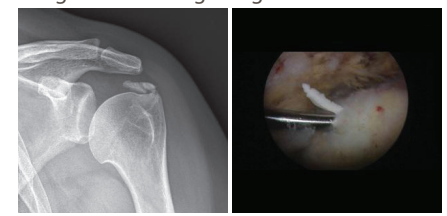

Operative Rekonstruktion nach Schultereckgelenkssprengung

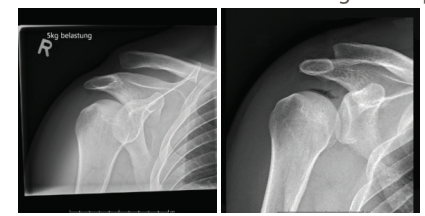

Minimalinvasive Endoprothetik des Schultergelenkes

Implantation von Schulterprothesen bei Verschleiß des Schultergelenkes

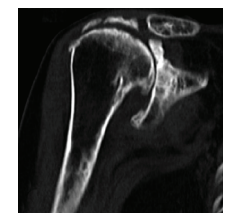

CT-Bild einer Omarthrose

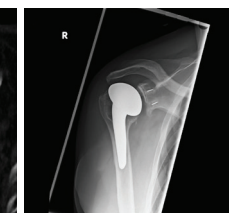

anatomische Schulterprothese

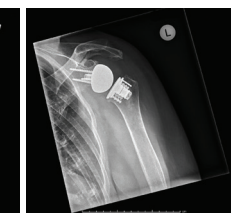

inverse schaftlose Schulterprothese

- Schulterprothesenwechseloperationen
- Unfallchirurgische Eingriffe bei Brüchen im Bereich der Schulter

Komplexe Oberarmkopffraktur

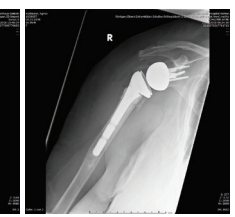

Versorgung mit inverser Schulterprothese

Unsere Klinik bietet alle modernen Behandlungskonzepte, die auf den aktuellen, standardisierten Empfehlungen der deutschen und internationalen Fachgesellschaften für Schulterchirurgie basieren. In einer speziellen Sprechstunde, die zweimal wöchentlich stattfindet, bieten wir den Patienten mit Schulterbeschwerden die Möglichkeit, sich untersuchen und beraten zu lassen. Das erfahrene Team der Schulterchirurgen erläutert die konservativen oder operativen Behandlungsmöglichkeiten, leitet diese ein und kontrolliert den Erfolg.



Oberärztin
Dr. medic Otilia Iorga-Füstös
Fachärztin für Orthopädie und Unfallchirurgie

Frau Julia Weiß
Fachärztin für Orthopädie und Unfallchirurgie

Dr. med. (syr)
Hozan Hamo
Facharzt für Orthopädie und Unfallchirurgie

Chefarzt
Priv.-Doz. Dr. med. Dariusch Arbab
Klinikdirektor
Orthopädie und Unfallchirurgie

Therapeutisches Leistungsspektrum:

- Arthroskopische Dekompression bei Schulterengpasssyndrom
- Rotatorenmanschettenrekonstruktion
- Entfernung von Kalkablagerungen bei Tendinitis calcarea
- Arthroskopische ventrale Labrumrefixation (Bankart-Operation) mit ggf. Kapselshift oder knöcherne Augmentation (Latarjet-Operation) bei Schulterauskugelung
- Kapselspaltung und Narkosemobilisation bei Schultersteife
- Teilresektion der Schlüsselbeinende bei Verschleiß des Schultereckgelenkes
- Operative Rekonstruktion nach Schultereckgelenkssprengung
- Minimalinvasive Implantation von Schulterprothesen bei Verschleiß des Schultergelenkes
- Schulterprothesenwechseloperationen
- Unfallchirurgische Eingriffe bei Brüchen im Bereich der Schulter

STIFTUNGS KLINIKUM PROSELIS

TERMINVEREINBARUNGEN

Orthopädie und Unfallchirurgie

Akute Verletzungen und Notfälle: 24 Stunden

Orthopädie

Allgemeine Sprechstunde

Telefon: 0 23 66 / 15 - 38 02
E-Mail: orthopaedie@proselis.de

Chefarztsekretariat

Annette Hausmann / Melissa Altrogge
Telefon: 0 23 66 / 15 - 38 01
E-Mail: annette.hausmann@proselis.de
melissa.altrogge@proselis.de

Spezialsprechstundenzeiten:

Fußbeschwerden/ Sportverletzungen:	Mo., 08:15 - 10:45 Uhr
Wirbelsäulenbeschwerden:	Di., 08:15 - 10:45 Uhr Fr., 08:15 - 10:45 Uhr
Schulterbeschwerden:	Mi., 13:00 - 15:00 Uhr Do., 08:15 - 10:45 Uhr
Hüft- und Kniebeschwerden:	Di., 13:00 - 15:30 Uhr Mi., 08:15 - 10:45 Uhr
Privatsprechstunde:	Mo., 13:00 - 16:00 Uhr Do., 13:00 - 16:00 Uhr
Sonstige Beschwerden:	täglich

Unfallchirurgie

Telefon: 0 23 66 / 15 - 35 02
E-Mail: orthopaedie@proselis.de

Sprechstundenzeiten:

BG / KV	Mi., 11:00 - 15:00 Uhr

St. Elisabeth HOSPITAL HERTEN

Stiftungsklinikum PROSELIS gGmbH
Mühlenstraße 27 · 45659 Reckinghausen

Standort:
St. Elisabeth-Hospital Herten
Im Schloßpark 12 · 45699 Herten
www.st-elisabeth-hospital.de

Klinik für
Orthopädie und Unfallchirurgie

St. Elisabeth HOSPITAL HERTEN

Schulterchirurgie

Schulterchirurgie

STIFTUNGS KLINIKUM PROSELIS